

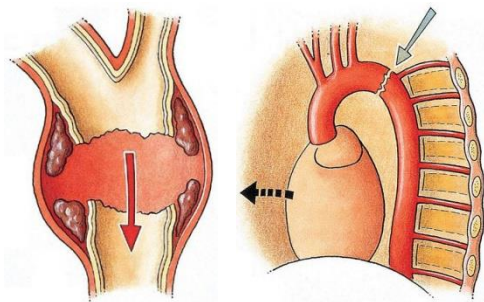
TRAUMATISCHE AORTENRUPTUR/AORTENTRANSSEKTION

Definition

Traumatische Aortenrupturen treten als Folge erheblicher stumpfer Gewalteinwirkung, häufig im Rahmen von Hochrasanztraumen (Frontalzusammenstöße, Motorradunfälle, Stürze aus großer Höhe) aber auch bei Explosionen mit hohen Druckwellen, auf. Dabei besteht ein direkter Zusammenhang zwischen einwirkender Gewalt und der Inzidenz der Aortenruptur.

Ätiologie und Pathophysiologie

Von klinischer Relevanz sind fast ausschließlich Verletzungen der thorakalen Aorta. Prädispositionsstellen sind bindegewebige Fixierungen mit 60-90% ist der Aortenisthmus am häufigsten betroffen. Die Aortenwand reißt in der Regel von innen nach außen. Während die Intima und die Media einreißen, ist die bindegewebsreiche Adventitia am widerstandsfähigsten. Komplette Transsektionen verlaufen meist tödlich. Pathophysiologisch kommt es im Rahmen eines Dezelerationstraumas zu einer weiteren Vorwärtsbewegung des Herzens und der mobilen ascendierenden Aorta, während der Aortenisthmus und die descendierenden Anteile nach dorsal fixiert sind.



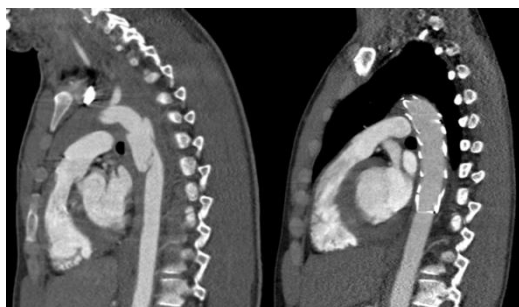Schemazeichnung einer traumatischen thorakalen Aortenruptur loco typico;
Quelle: INTERVASCULAR DATASCOPE

Symptome und Diagnostik

Da äußere Verletzungen des Brustkorbs bei der Hälfte der polytraumatisierten Patienten fehlen, ist die Diagnose am Unfallort schwierig. Die häufigsten Symptome sind Brustschmerz, Dyspnoe, Bewusstlosigkeit, Hypotension, Dysphagie, Blutdruckdifferenz zwischen Armen und Beinen oder zwischen den Armen. Diagnostiziert werden Aortenrupturen heutzutage normalerweise im Rahmen eines obligat durchgeführten Polytrauma Spiral-CTs.

OP-Indikation und Therapie

Die operative Sanierung muss so schnell wie möglich durchgeführt werden. Bei polytraumatisierten Patienten müssen Prioritäten festgelegt werden. Intrakranielle und abdominelle Blutungen müssen vorrangig behandelt werden. Aufgrund der geringen Invasivität und Komplikationsrate der endovaskulären Therapie kann diese unmittelbar nach der Stabilisierung des Patienten durchgeführt werden. Dabei wird über einen inguinalen Zugang die Endoprothese eingeführt und im thorakalen Bereich abgesetzt um die Transsektion zu überbrücken.



Linkes Bild: Darstellung einer Aortenruptur loco typico mittels CT-Angiographie; Rechtes Bild: Erfolgreich eingebrachte Endoprothese mit suffizienter Ausschaltung der Aortenruptur

Nachsorge

Aortale Stentprothesen müssen zum Ausschluss einer Dislokation und eines Endoleaks alle 1- 2 Jahre kontrolliert werden. Da eine duplexsonographische Kontrolle im Bereich des Thorax nicht möglich ist, gelingt dies nur mittels CT- Angiographie.